

DISEKUJÍCÍ ANEURYSMA AORTY

DIFERENCIÁLNÍ DIAGNOSTIKA V TERÉNU

PŘEDNEMOCNIČNÍ NEODKLADNÁ PÉČE

ZAJIŠTĚNÍ PACIENTA PŘI TRANSPORTU

Jan Bradna DiS – ÚSZS SK oblast Praha-venkov
MUDr Petr Kolouch – KCH Nemocnice Na Homolce

DISEKUJÍCÍ ANEURYSMA

- **podstata:**

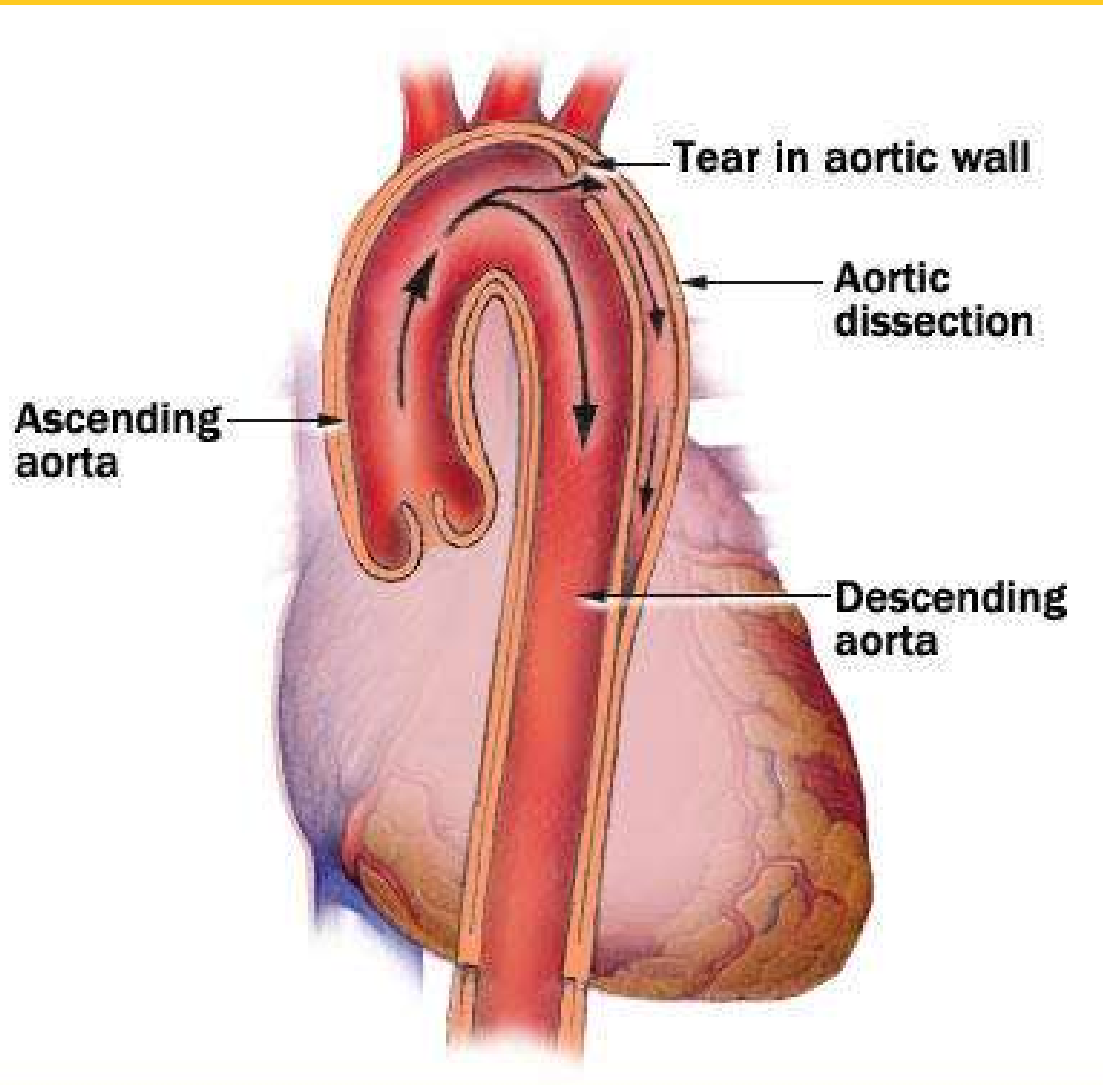
- rozštěpení aortální stěny
- trhlina v intimě
 - oblast kořene
 - začátek desc. aorty
- intramurální průnik krve
- vznik nepravého lumen
- útlak původního průsvitu a odstupů cév



- **příčiny:**

- degenerace tunica media
- hypertenze

DISEKUJÍCÍ ANEURYSMA

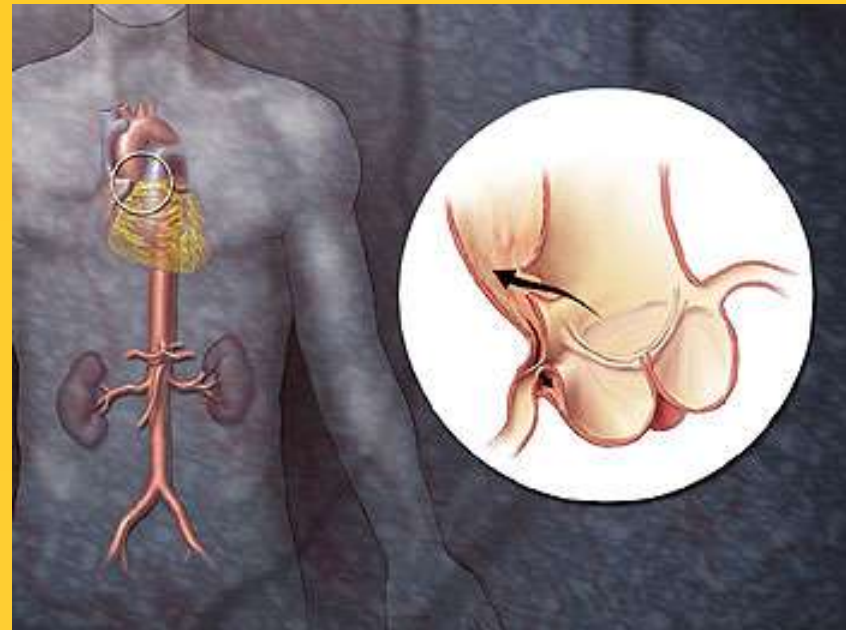


INDIKACE K VÝJEZDU ZZS

- **náhle vzniklá bolest na hrudi**
- **náhle vzniklé bolesti břicha**
- **kolapsový/šokový stav**
- **porucha vědomí**
- **ztráta citlivosti nebo porucha hybnosti**
- **dušnost**

SYMPTOMATOLOGIE

- bolest
- hypertenze v anamnéze
- hypotenze až šokový stav
- stranová alterace periferní pulsace končetin
- paréza až plegie končetin
- neurologický obraz CMP
- obraz NPB
- oligurie/anurie
- nespecifický nálezn EKG



VYŠETŘENÍ A DIFERENCIÁLNĚ DIAGNOSTICKÁ ROZVAHA

- **ABSOLUTNĚ BEZ POHYBU!!!**
- **Anamnéza**
- **TK a puls na všech končetinách!!!**
- **EKG**

- **VŽDY MYSLET NA DISEKCI!!!**
- **AIM**
- **embolie**
- **krvácení**
- **NPB**

TERAPIE A MANAGEMENT

- **ABSOLUTNÍ KLID!**
 - **CAVE: PŘEKLAD!**
- **O₂ maskou kontinuálně!**
- **korekce TK – systola 90-110mmH**
 - Nitroglycerin lineárním dávkovačem!
 - Nitroprussid sodný lineárním dávkovačem!
- **korekce tachykardie**
 - β -blokátory
- **terapie bolesti**
 - opiáty
- **KONTINUÁLNÍ MONITORACE!! – TK, EKG**
 - nepřerušovat během překladu!
- **směrování**
 - specializované pracoviště s možností CT, sonografií, kardo/cévní chirurgií

POUŽITÁ LITERATURA

1. **Benedík a kolektiv:** Akutní aortální disekce. Praha, Triton 2006
2. **Kolouch P.:** Přístup k urgentnímu cévnímu pacientovi včetně přednemocniční péče. Sborník 2004, kardiochirurgické dny, Pardubice
3. **Pokorný J.:** Lékařská první pomoc. Praha, Galén 2003
4. **Vobořil Z.:** Aneurysma aorty a tepen. Copyright 2002; ČLK JEP
5. **Sato, F., a kolektiv:** Newly diagnosed acute aortic dissection: characteristics, treatment modifications, and outcomes; International Heart Journal. 46(6): 1083-98, 2005 Nov.
6. **Scheetz, L.:** Aortic Dissection: This uncommon but dangerous cardiac condition can have pronounced symptoms
7. **Winsor, G. a kolektiv:** Inadequate hemodynamic management in patients undergoing interfacility transfer for suspected aortic dissection; American Journal of Emergency Medicine. 23(1):24-29, January 2005